AOUI di Verona

Dipartimento di Patologia e Diagnostica
UOC di Anatomia Patologica d/U

Patologia Tropicale

Prof. Franco Bonetti, Dott. Aldo Mombello.



Patologia Tropicale

La patologia infettiva nella storia dell'uomo

La patologia infettiva oggi nelle diverse società

Le migrazioni, il turismo

La rarità come problema (Svezia, Coppi etc)

AFIP

CDC Atlanta

Patologia Tropicale

CASO CLINICO

- Maschio, 42 anni, veronese.

-sintomatologia piuttosto vaga di malessere generale, lenta perdita di peso e disturbi intestinali simili alla rettocolite ulcerosa per cui viene indagato.

-*ECO*: massa epatica di verosimile natura neoplastica

Patologia Tropicale

CASO CLINICO

- Maschio, 42 anni, veronese.

- Due settimane in un villaggio turistico a Zanzibar.

- Al ritorno inizia una sintomatologia piuttosto vaga di malessere generale, lenta perdita di peso e disturbi intestinali simili alla rettocolite ulcerosa per cui viene indagato.

- Dopo 6 mesi diagnosi di amebiasi con localizzazione epatica (ascesso).

Parasitologia Tropical

Entamoeba Histolitica - liver

Parasitologia Tropicală

ENTAMOEBA HISTOLITICA

Patologia Tropicale

Caso Clinico

Maschio, anni 34, scalatore

Improvvisi attacchi epilettici

TAC cerebrale: neoformazione nodulare singola di probabile natura neoplastica

Terapia: Intervento Neurochirurgia

Patologia Tropicale

Caso Clinico

Bambina di 6 anni.
Massa sul fondo dell'occhio con aspetti infiammatori cronici granulomatosi.
Ogni infiammazione intraoculare in un bambino deve essere considerata un retinoblastoma "until proven otherwise"-
Esami strumentali TAC e RNM compatibili con diagnosi di retinoblastoma (calcificazioni - TAC, leukokoria RNM).
Non evidenza genetica di ereditarietà o di anomalie cromosomiche.

Caso Clinico

Si decide pertanto di procedere all'enucleazione chirurgica del bulbo oculare

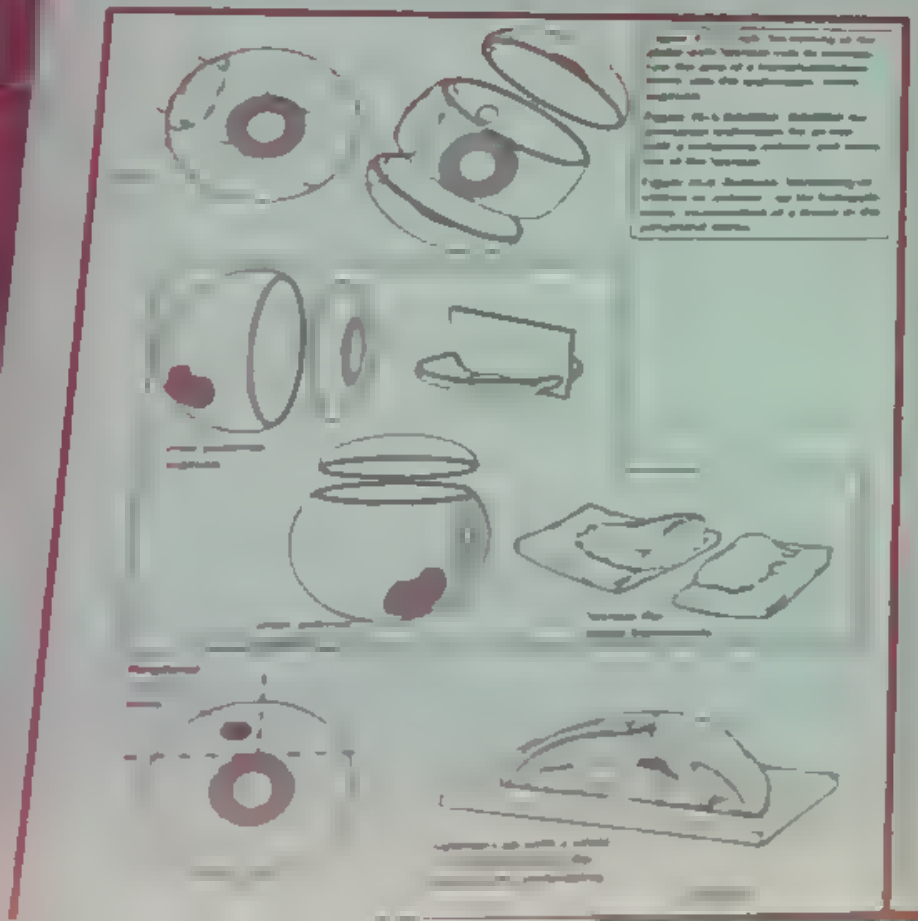

All'esame macroscopico si evidenzia massa cistica sul fondo dell'occhio al di sopra della testa del nervo ottico.

Caso Clinico

Aspetto macroscopico dell'occhio enucleato

Caso Clinico

Aspetto macroscopico della lesione

Caso Clínico

Quadro Patológico: cisticercosi [illegible]

[illegible]

Patologia Tropicale

Istoplasmosi